

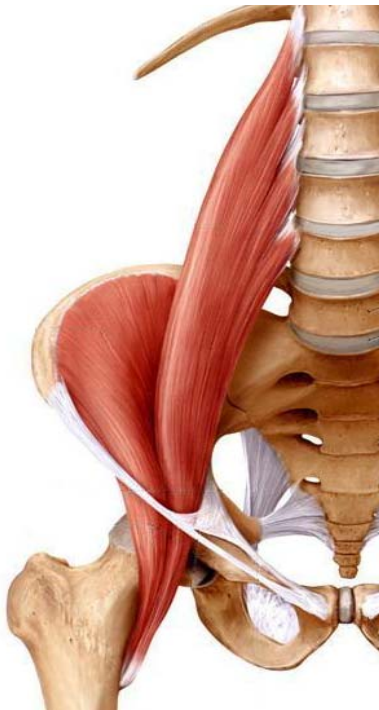Le muscle iliopsoas : pathologies distales

Le conflit ilio-psoas / prothèse de hanche, La bursopathie ilio-pectinée, Le ressaut antérieur

Docteur François Prigent

L'anatomie

Constitué de deux corps musculaires, psoas et iliaque, ils constituent un tendon commun, qui s'insère sur le petit trochanter.



Anatomie du muscle ilio-psoas

- Le psoas

Le psoas naît de la face antérieure des vertèbres lombaires, des bords des corps vertébraux et des disques.

- L'iliaque

L'iliaque prend ses origines au niveau des 2/3 supérieurs de la fosse iliaque interne et de la lèvre interne de la crête.

Venant se confondre avec celui du psoas, son tendon se termine au niveau du petit trochanter.

C'est le principal muscle fléchisseur de la hanche agissant sur la cuisse ou le tronc en fonction du point fixe.

Pour évaluer sa rétraction, il faut placer le sujet sur le dos, l'une des jambes pend en dehors de la table, l'autre fléchie, On doit pouvoir arriver au contact du tronc, sans que l'autre jambe ne décolle du plan de la table.

Le conflit iliopsoas / prothèse de hanche

- La clinique

Après l'implantation, il apparaît des douleurs au niveau de l'aîne.

L'apparition peut être précoce, dès le premier mois, mais parfois retardée jusqu'à 3 ans.

A l'interrogatoire, le patient décrit une douleur au niveau du creux inguinal, lors des mouvements actifs de flexion de hanche. Il est, surtout, très gêné à la montée des escaliers ou lorsque qu'il veut hisser son membre inférieur sur le plan du lit ou pour monter en voiture.

A l'inspection, il existe une esquive du pas postérieur à la marche.

A la palpation, les douleurs antérieures sont constantes mais difficile à localiser précisément.

A l'examen, *la contraction résistée* se recherche de deux façons :

– Le patient, en décubitus dorsal, élève son membre inférieur tendu entre 30° et 45°.

La douleur déjà présente spontanément est exacerbée contre résistance manuelle.

– Le patient, en position assise, en bord de table, genou fléchi, doit lever son genou, là encore contre résistance. La flexion active de hanche contrariée entraîne des douleurs inguinales.

– La douleur est exacerbée par la pression simultanée du creux inguinal en dehors des vaisseaux fémoraux (point gâchette). La mobilisation passive de la hanche est indolore.

- L'imagerie

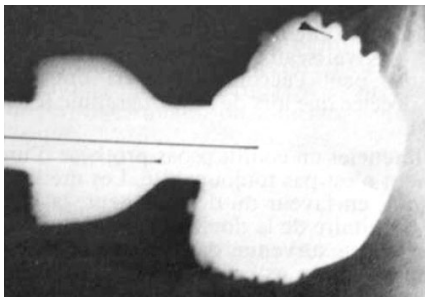
Les radiographies standard (face, profil) permettent de suspecter un défaut d'antéversion de la cupule prothétique. Elle peut confirmer l'utilisation d'une cupule de diamètre trop important.

la spécificité dynamique de l'échographie montre bien le conflit (à coupler au scanner).

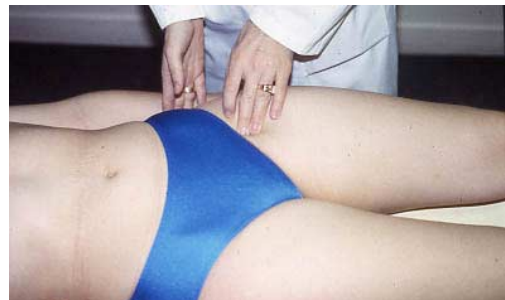Le scanner est ici l'examen de référence, permettant l'étude précise de la cupule céphalique quant à son positionnement, son volume, son débord antérieur éventuel. On peut ainsi mettre en évidence un conflit antérieur responsable de la tendinobursopathie.

Avec la large utilisation du titane comme matériau prothétique les coupes de la partie caudale de l'acétabulum sont bien interprétées par un radiologue expérimenté.

L'IRM est ininterprétable du fait de la présence de métal.



Saillie antérieure du cotyle



Le point-gâchette est située à 2 cm en dessous du ligament inguinal et à 2 doigts en dehors de l'artère fémorale

Avant de poser le diagnostic de souffrance ou d'irritation de l'iliopsoas, un test diagnostique avec un anesthésique local, pratiqué sous contrôle tomodensitométrique, est utile.

L'infiltration est effectuée en regard du bord antérieur de la capsule, au contact de l'iliopsoas. Sa positivité permet de confirmer la tendinobursopathie comme cause de la douleur.

- Les diagnostics différentiels :

Il faut éliminer des douleurs de la charnière dorso-lombaire : douleur à la palpation des articulaires postérieurs (irritation de la branche ilio-inguinale) et les contractures localisées.

- Le traitement

Le traitement médical

Une infiltration thérapeutique, utilisée dans le test diagnostique, peut avoir un effet thérapeutique avec une guérison complète. Son efficacité, à terme, est inconstante.

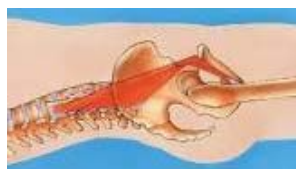Le traitement chirurgical

C'est le seul efficace pour beaucoup. Il doit être adapté au diagnostic clinique et à l'imagerie :

- La ténotomie du tendon iliopsoas semble une solution intéressante.
- Le changement de la cupule, lorsqu'il existe une rétroversion trop importante.

- La prévention :

Il convient d'éviter toute saillie antérieure de la cupule par rapport à l'acétabulum, En cas de dysplasie, il peut persister un débord antérieur. La capsulectomie antérieure ne doit pas se pratiquer au ras de l'acétabulum, permettant une "protection" du tendon iliopsoas.



Tendon du Psoas en saillie

sur le cotyle : Zone chevalet

La bursopathie ilio-pectinée

La bourse ilio-pectinée est présente chez 98 % des adultes. C'est la plus grande bourse de glissement de l'organisme. A l'état normal ses 2 feuillets sont plaqués et la cavité est virtuelle.

Elle est située entre le muscle iliopsoas et la face antérieure de la capsule de la hanche. Une communication entre la cavité articulaire et la bourse est rare, elle est anormale, mais presque constante en cas de coxopathie.

Les bursopathies sont souvent secondaires à une coxopathie. De début brutal ou progressif, le liquide synovial sous pression de la cavité articulaire pénètre par effraction dans la bourse.

- La clinique

On peut noter une douleur inguinale, une masse palpable allongée en dehors des vaisseaux fémoraux ou, plus rarement, une compression nerveuse avec cruralgie.

La marche esquive le pas postérieur ou se fait en double flexion de hanche et du tronc.

La bourse pathologique est de taille très variable.

On recherche une douleur par pression de la bourse sur la branche ischio-pubienne en un point situé 2 cm en dessous de l'arcade crurale et en dehors du pouls fémoral.

La coxarthrose, l'ostéonécrose, la coxite rhumatoïde peuvent aussi se compliquer d'une bursopathie ilio-pectinée. Elle peut également se voir après la pose d'une prothèse totale.

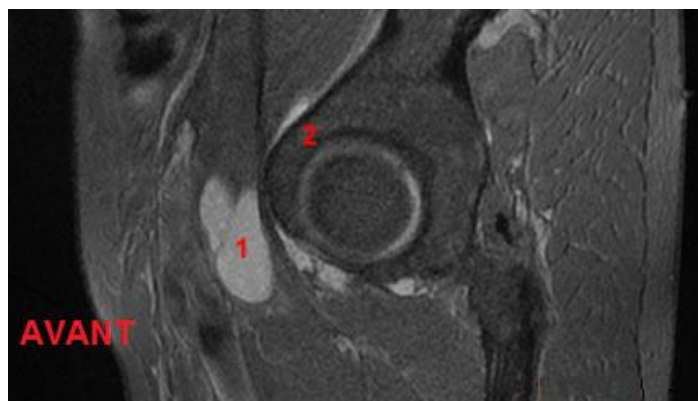
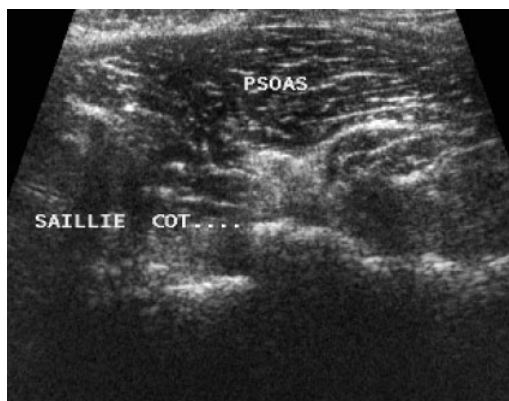
- Les examens complémentaires

La radiographie standard montre le plus souvent la coxopathie originelle.

Le diagnostic de bursite est fait avant tout par l'échographie.

D'autres examens peuvent être demandés :

- une bursographie ;
- un scanner couplé à une arthrographie, qui permet de voir la communication avec la bourse ;
- et bien sûr, l'IRM.



Echographie : Saillie focale du cotyle **IRM : 1 / bourse ilio-pectinée 2 / cotyle (acetabulum)**

- Les diagnostics différentiels

Il existe d'autres causes de masse inguinale : hernie, hématome, anévrisme artériel ou thrombose veineuse, adénopathie. L'imagerie pose le diagnostic.

- Le traitement

Pour les formes primitives, on associe repos relatif, glaçage et anti-inflammatoires.

La ponction évacuatrice est guidée dans le repérage par l'échographie. On effectue habituellement dans le même temps une injection d'un dérivé cortisoné. Le traitement des formes secondaires varie selon le type de coxopathie.

Intérêt de l'imagerie dans la pathologie du Psoas :

- L'échographie.

1 - Les lésions musculaires basses et la désinsertion musculo-tendineuse .

Elle présente des images essentiellement hyperéchogènes en phase précoce.

2 - La pathologie de l'insertion distale du tendon est fréquemment méconnue

Au stade précoce : épaissement hypoéchogène de l'enthèse sur le petit trochanter.

Cet aspect s'accompagne d'une douleur élective à la palpation, confirmant le diagnostic.

3 - La bursite est visualisée sous la forme d'une image anéchogène, le plus souvent ovalaire.

La bursite du psoas se développe soit au versant postéro-latéral du muscle, soit en postéro-médial en regard de la face postérieure des vaisseaux fémoraux.

La communication avec l'interligne coxofémoral est très rarement visualisée, justifiant le recours à l'arthrographie, mais une ponction-infiltration sous échoscopie peut être réalisée.

4 - Le conflit tendino-cotyloïdien est bien connu après arthroplastie de hanche, pour laquelle la spécificité dynamique de l'échographie montre bien ce conflit (à coupler au scanner).

Il s'observe également chez certains sportifs et, en particulier, chez ceux qui effectuent des sauts de haie. Un remaniement hyperéchogène diffus, bien visible par comparaison au côté opposé, s'observe, englobant le versant profond du tendon au contact de la corticale.

Une infiltration écho-guidée est facilement effectuée dans ce type de lésions.

5 - Le ressaut antérieur est une atteinte bénéficiant également de la spécificité dynamique de

la technique, qui s'accompagne d'un artefact tout à fait typique au Doppler couleur.

Le facteur étiologique de ce ressaut n'est, par contre, que très rarement visualisé.

- La tomodensitométrie (scanner)

Le scanner est irremplaçable pour évaluer un éventuel conflit psoas-cupule prothétique.. Cette examen sera alors couplé à l'échographie dynamique. Les cupules en titane, souvent utilisées actuellement, permettent de limiter les artefacts métalliques.

Le scanner recherchera aussi une atteinte osseuse vertébrale surajoutée ou un ressaut antérieur, à la recherche d'une anomalie osseuse sous-jacente.

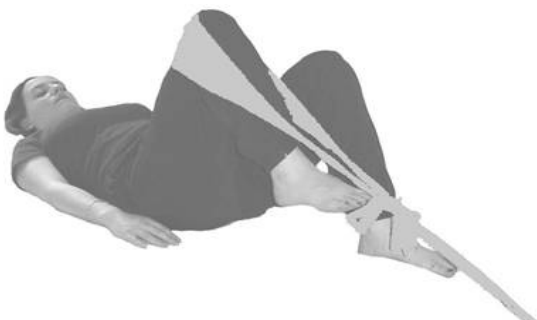- L'IRM

Cet examen est ininterprétable en présence de métal, quelle qu'il soit (titane ou autre).

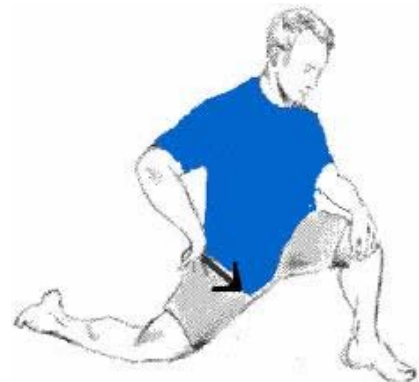L'IRM peut s'avérer utile en cas de lésion myotendineuse si l'échographie est insuffisante.

Sur les coupes sagittales passant par le psoas, on visualise parfaitement la convexité antérieure du muscle venant "cravater" le cotyle, expliquant l'étiologie des conflits.

- **L'arthrographie** est utile en cas de bursite pour confirmer la communication avec l'interligne articulaire et effectuer une éventuelle infiltration.



Travail électif du Psoas contre élastique



Etirement du Psoas

DE PLUS

Les ressauts antérieurs de hanche : le moins fréquent des ressauts de hanche.

- La clinique

Le symptôme est un claquement sourd, profond, situé dans le creux inguinal lors des mouvements actifs de la hanche, mouvements de flexion vers l'extension.

La douleur est variable, majorée par la répétition des efforts. Le mode de début est soit brutal, soit progressif. La douleur peut précéder le ressaut. Il n'y a pas de douleur en passif.

L'examen clinique est simple. On contrôle en premier lieu la mobilité complète de la hanche. On reproduit le ressaut lors de mouvements effectués de manière active.

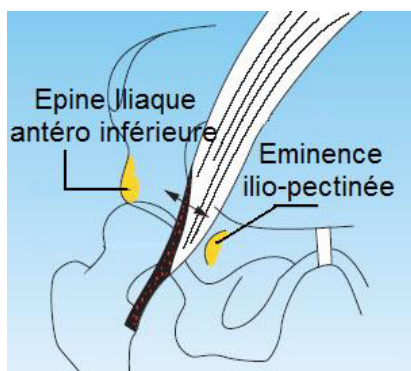
La recherche du signe de ressaut s'effectue en passant d'une hanche en flexion, en portant celle-ci en abduction-rotation externe ; le déclic se produit lors du retour à l'extension.

Il n'existe aucun ressaut lors des mouvements passifs.

La palpation au niveau du pli de l'aîne permet habituellement de repérer la corde du psoas.

- Physiopathologie

Dans la majorité des cas, il s'agit du ressaut du tendon du psoas sur l'éminence ilio-pectinée. Ce ressaut, s'explique par la tension du tendon du psoas, sa direction et sa réflexion sur le bord antérieur du bassin. Cette zone représente un véritable chevalet pour le tendon du psoas.



- L'imagerie

La radiographie permet de dépister des corps étrangers radio-opaques ou une dysplasie.

L'échographie permet de visualiser directement le ressaut : examen réalisé en priorité.

L'arthrographie et la bursographie éliminent des une chondromatose, une lésions du bourrelet.

- Le traitement ne s'envisage que s'il existe une gêne fonctionnelle.

Le traitement médical est toujours utilisé dans un premier temps.

La kinésithérapie utilise les étirements pour tenter de diminuer la tension du psoas.

Le déficit fréquent des rotateurs, pousse à un renforcement spécifique.

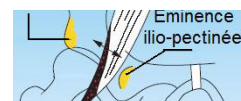
Les injections de corticoïdes dans la bourse séreuse, semblent plus efficaces.

Le traitement chirurgical : La décision chirurgicale n'est pas facile à prendre.

C'est une section de la lame aponévrotique postérieure en fonction de la place du ressaut.

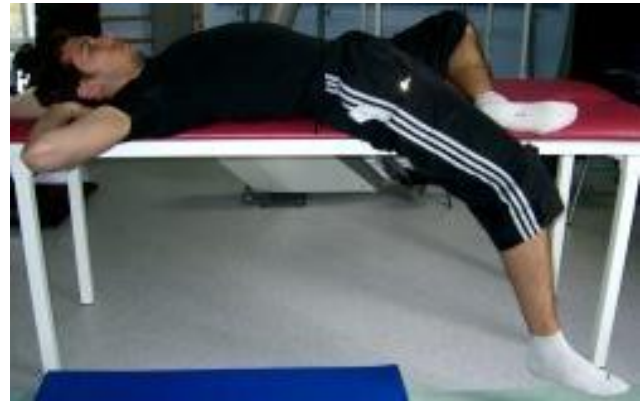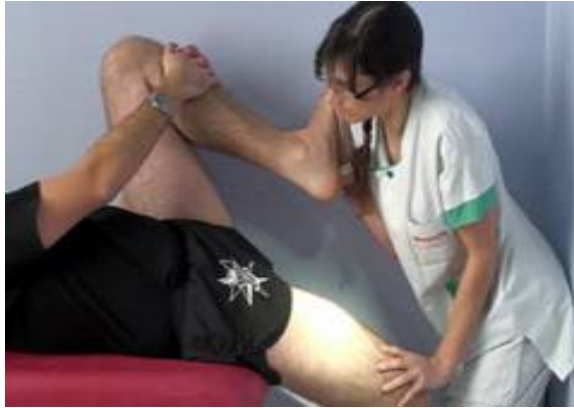Certains préconisent la section du tendon, avec une diminution de la force de flexion de hanche. Globalement, les résultats post-chirurgicaux sont bons.

La reprise de l'activité sportive est habituellement possible dans un délai de 1 à 8 mois.

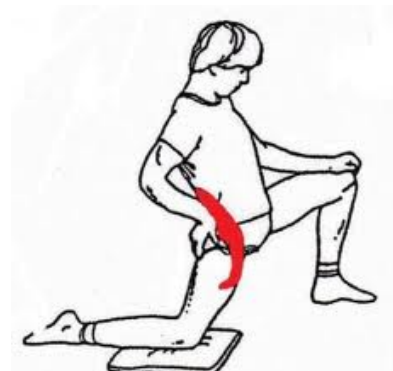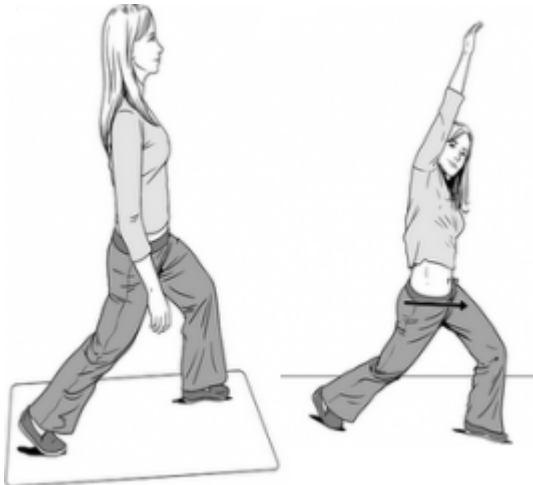


Etirement du Psoas

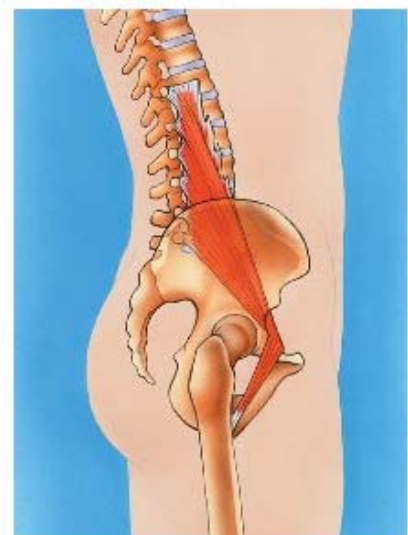
COUCHER :



DEBOUT : L'étirement du psoas est accentué en contractant le fessier de la jambe arrière et en élevant le bras du même côté vers le ciel, tout en expirant !



GOLF : le drive



soit