

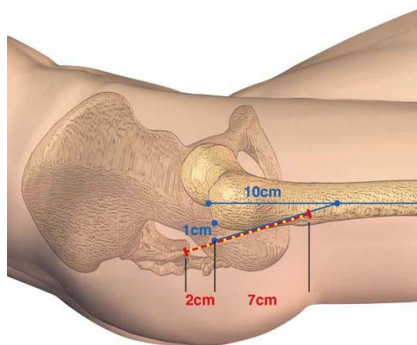


PROTHESE TOTALE DE HANCHE

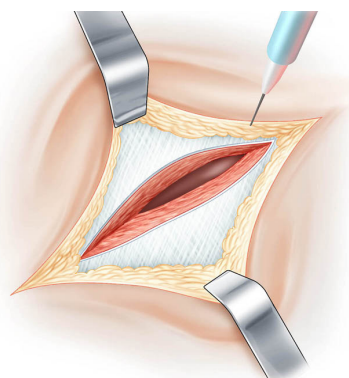
MINI INVASIVE PAR MINI INCISION

Docteur François Prigent

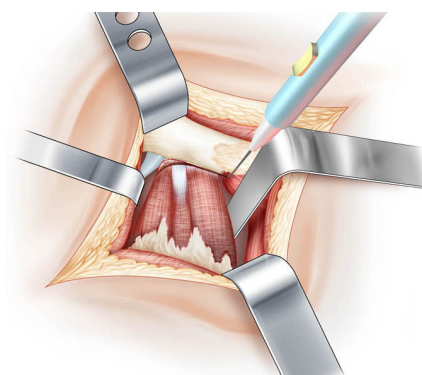
- *Une courte incision cutanée*
- *Un abord musculaire limité respectant le muscle pyramidal*
- *Une fermeture de la capsule articulaire*



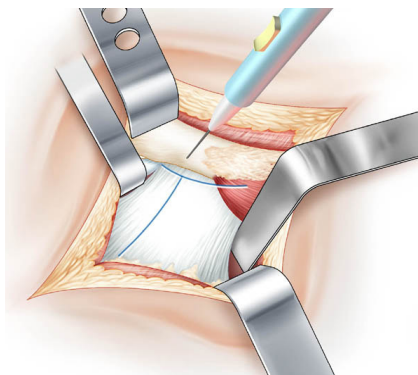
Incision cutanée postérieure de 9 cm.



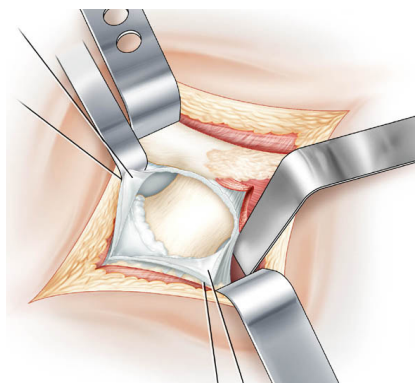
Premier plan musculaire :
Exposition du muscle grand fessier qui est écarté dans le sens de ses fibres



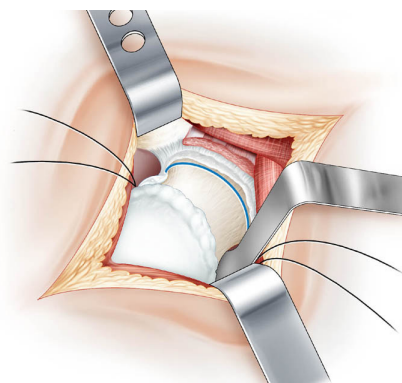
Second plan musculaire :
Le muscle pyramidal est protégé
Section des muscles jumeaux et obturateur interne



Plan capsulaire :
La capsule est ouverte en T

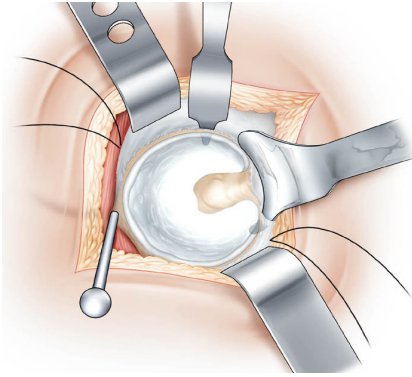


Plan capsulaire :
Les deux volets capsulaires sont montés sur fils tracteurs

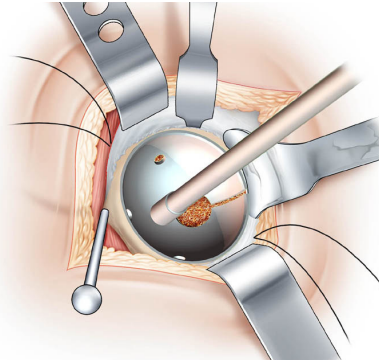


Luxation de la hanche :
Section du col fémoral

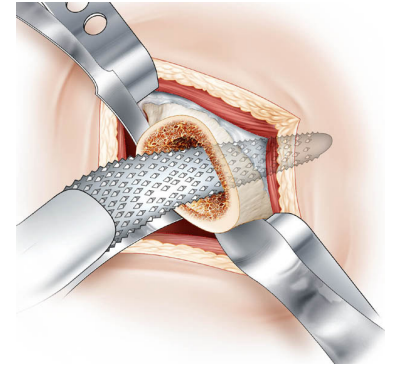
Remerciements à Mr .Donon, illustrateur médical, pour ses dessins d'après des documents photographiques réalisés à la Clinique Saint Louis



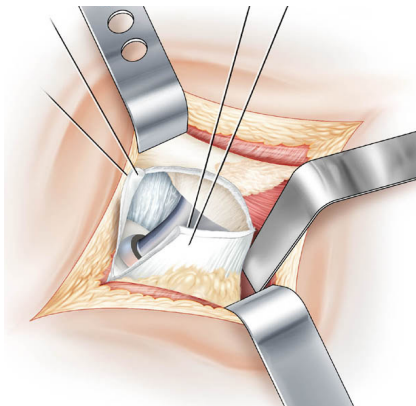
Temps cotyloïdien :
Exposition du cotyle par 3 écarteurs adaptés



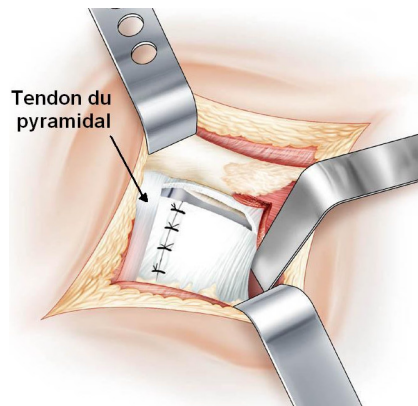
Temps cotyloïdien :
Impaction du cotyle métal-back après fraisage du cotyle
Il recevra l'insert céramique



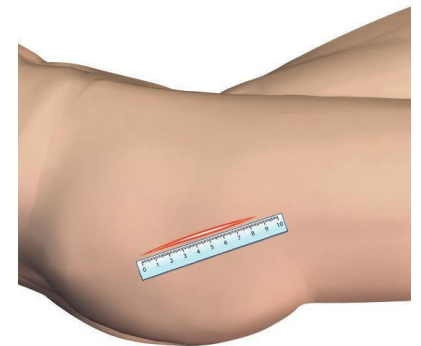
Préparation du fémur à la râpe :
La tige fémorale s'enchâsse dans l'empreinte formée
Elle portera une tête fémorale céramique



Réduction prothétique :
La traction sur les fils capsulaires évite toutes interpositions



Fermeture Capsulaire :
Le muscle pyramidal reprend ses fonctions



Fermeture cutanée :
par un surjet intra dermique

Avantages de la chirurgie mini-invasive :

- *Traumatisme musculaire moindre*
- *Récupération fonctionnelle plus rapide*
- *Durée d'hospitalisation plus courte*
- *Risque de luxation diminué*
- *Rééducation en ville ou à domicile*

Avec cette technique la hanche conserve

- **Le muscle pyramidal** : meilleur récupération fonctionnelle
- **La capsule articulaire** : meilleur prévention de la luxation